

**SMJERNICE ZA UPORABU  
ILO MEĐUNARODNE  
KLASIFIKACIJE RADIOGRAMA  
PNEUMOKONIOZA**

Revidirano izdanje 2000



---

# Sadržaj

Uvod

1. Općenite upute
2. Posebne upute za uporabu Potpune Klasifikacije
  - 2.1. Tehnička kvaliteta
  - 2.2. Parenhimalne abnormalnosti
  - 2.3. Pleuralne abnormalnosti
  - 2.4. Simboli
  - 2.5. Komentari
3. Posebne upute za uporabu Skraćene Klasifikacije
4. Uporaba ILO Klasifikacije
5. Dodaci
  - A. Bilješka o tehničkoj kvaliteti radiograma prsišta kod radnika izloženih prašini
  - B. Obrasci za očitavanje
  - C. Opis standardnih radiograma
  - D. Dijagrami
  - E. Sažetak detalja ILO (2000) Međunarodne klasifikacije radiograma pneumokonioza

---

## Uvod

---

---

### Svrha Klasifikacije

Klasifikacija služi kao alat za opisivanje i sistematično bilježenje radiografskih abnormalnosti u prsištu nastalih udisanjem prašina. Koristi se da bi se opisale radiografske abnormalnosti koje se javljaju kod bilo kojeg oblika pneumokonioza i stvorena je za klasificiranje samo onih pojava koje se prikazuju na postero-anteriornim radiogramima prsišta. Ostale projekcije i tehnike prikazivanja mogu se zahtijevati zbog kliničkog utvrđivanja bolesti kod pojedinaca, ali ILO Međunarodna Klasifikacija nije predviđena za kodiranje tako otkrivenih promjena.

---

### Cilj Klasifikacije

Cilj Klasifikacije je kodiranje radiografskih abnormalnosti pneumokonioza na jednostavan, lako ponovljiv način. Klasifikacija ne definira patološke entitete niti uzima u obzir radnu sposobnost. Ne nalaže pravne definicije pneumokonioza u svrhu kompenzacije niti postavlja ili nalaže razinu isplative svote za kompenzaciju.

---

### Uporaba Klasifikacije

Klasifikacija je za međunarodnu uporabu u epidemiološke svrhe, za skrining i nadzor izloženih prašini na radnom mjestu, i u kliničke svrhe. Uporaba sheme dovodi do bolje međunarodne usporedivosti podataka o pneumokoniozama.

---

### Standardni radiogram i pisane upute

Klasifikacija sadrži set standardnih radiograma i uputa sa pratećim bilješkama. Te bilješke su napisane s namjerom reduciranja nejasnoća i temeljene su na iskustvima ranijih izdanja ILO Klasifikacije. U nekim dijelovima sheme, standardni radiogrami imaju prednost pred pisanim uputama. Takvi su slučajevi jasno navedeni u tekstu.

---

## **Općenite upute**

Niti jedna radiografska promjena nije patognomonična za izloženost prašini. Neke radiografske promjene koje nisu karakteristične za izloženost prašini mogu nalikovati onima koje to jesu. Interpretacije takvih promjena se mogu razlikovati od čitača do čitača.

U epidemiološkim studijama se stoga obično zahtijeva da se sve promjene navedene u ovim Smjernicama i prikazane na standardnim radiogramima moraju klasificirati. Uvijek se moraju koristiti Simboli i navesti odgovarajući Komentari.<sup>1</sup>

Kada se Klasifikacija koristi u kliničke svrhe, protokol može nalagati da čitači klasificiraju samo one promjene za koje čitač smatra ili sumnja da su po porijeklu pneumokoniotične. Uvijek se moraju koristiti Simboli i navesti odgovarajući Komentari.<sup>1</sup>

---

<sup>1</sup> Vidi poglavlja 3.4 i 3.5.

## Posebne upute za uporabu Potpune klasifikacije

---

### 3.1. Tehnička kvaliteta <sup>2,3</sup>

---

Koriste se četiri stupnja tehničke kvalitete:

1. Dobar
2. Prihvatljiv, bez tehničkih nedostataka koji onemogućuju klasifikaciju radiograma za pneumokoniozu
3. Prihvatljiv, uz neke tehničke nedostatke ali dovoljno dobar za klasifikaciju
4. Neprihvatljiv za klasifikaciju

Ako tehnička kvaliteta nije 1. stupnja, obvezno je napisati Komentar tehničkih nedostataka.

---

### 3.2. Parenhimalne abnormalnosti

Parenhimalne abnormalnosti uključuju i male i velike sjene.

---

#### *Male sjene*

Opisujemo ih prožetošću, zahvaćenim zonama pluća, oblikom (okrugli ili nepravilni) i veličinom. Redoslijed gledanja i opisivanja prisutnosti ili odsutnosti ovih promjena tijekom klasifikacije prepušta se izboru čitača.

---

#### *Prožetosti*

Prožetost malim sjenama odnosi se na koncentraciju malih zasjenjenja u zahvaćenim zonama pluća. Kategorija prožetosti temeljena je na usporedbi sa standardnim radiogramom. Za prožetost su pisane upute vodič, ali

---

<sup>2</sup> Dodatak A naglašava važnost dobre kvalitete radiograma za interpretaciju snimke pluća. Vro je važno učiniti radiogram na način da su vidljivi i parenhim i pleura. Za kliničke potrebe možda će trebati koristiti druge projekcije ili tehnike. Ako nije moguće radiogram kvalitete 3 zamijeniti boljim, mora se opisati više komentara o tehničkim nedostacima.

<sup>3</sup> Standardni radiogrami ne smiju se uzimati u obzir kada je riječ o tehničkoj kvaliteti predmetnog radiograma. Standardni se radiogrami biraju za prikaz pneumokoniotičnih promjena, a ne za ocjenu razine tehničke kvalitete.

---

standardni radiogram ima presudnu ulogu.

Četiri su kategorije definirane standardnim radiogramom. Prožetosti su klasificirane u 12 subkategorija koje su prikazane simbolima kako slijedi.<sup>4</sup>

**Smjer porasta prožetost malih zasjenjenja→**

Kategorija	0			1			2			3		
Subkategorija	0/-	0/0	0/1	1/0	1/1	1/2	2/1	2/2	2/3	3/2	3/3	3/+

Kategorija **0** odnosi se na odsutnost malih zasjenjenja ili na prisutnost malih zasjenjenja koja su malnje profuzna od kategorije **1**.

Klasifikacija radiograma uporabom ljestvice sa 12 subkategorija koristi se na slijedeći način. Ispravna kategorija bira se usporedbom radiograma sa standardnim radiogramom koji definira stupanj prožetosti karakterističan za centralno smještene subkategorije (**0/0**, **1/1**, **2/2**, **3/3**) unutar ovih kategorija. Kategorija se piše na način da se koristi odgovarajući simbol i iza njega kosa crta, npr. **0/**, **1/**, **2/**, **3/**. Ukoliko niti jedna druga kategorija nije odabrana, nakon što je prethodno ozbiljno razmatrana, radiogram se klasificira u centralnu subkategoriju, npr. **0/0**, **1/1**, **2/2**, **3/3**. Primjerice radiogram, koji pokazuje prožetosti za koje se smatra da su slične onima u subkategoriji **2/2** standardnog radiograma, smijemo očitati kao subkategoriju **2/2** nakon što smo temeljito razmotrili mogućnost kategorije **1** ili **3** i samo u slučaju ako ne postoji niti najmanja sumnja u izabranu subkategoriju promjene se ocjenjuju subkategorijom **2/2**. Međutim, subkategoriju **2/1** dodjeljujemo radiogramima sa prožetostma manjih zasjenjenja za koje se ocjenjuje da su svojom pojavom slična onima opisanim u subkategoriji **2/2** standardnog radiograma, ali je kod njih ozbiljno razmatrana mogućnost odabira kategorije **1** kao alternative prije donošenja konačne odluke klasificirane kategorijom **2**.

Standardni radiogrami pružaju mogućnost usporedbe promjena koje mogu biti klasificirane kao subkategorija **0/0**. Subkategorija **0/0** odnosi se na radiograme gdje ne postoje mala zasjenjenja, odnosno ako pokoja i postoje nisu u dovoljnoj mjeri definirana ili nisu dovoljno brojna da se ocijene kategorijom **1**. Subkategorija **0/1** koristi se za radiograme klasificirane kategorijom **0** nakon što je ozbiljno razmotrena mogućnost postojanja kategorije **1** kao alternative. Subkategorija **1/0** koristi se za radiograme klasificirane kategorijom **1** nakon što je ozbiljno razmotrena mogućnost ocjenjivanja kategorijom **0**. Ukoliko je odsutnost malih zasjenjenja više nego očita, tada se radiogram klasificira subkategorijom **0/-**.

Radiogram koji pokazuje prožetosti puno veće nego li je opisano u subkategoriji **3/3** standardnog radiograma klasificira se kategorijom **3/+**.

<sup>4</sup>Dvanaest subkategorija odnose se samo na prožetosti malih zasjenjenja. Prožetosti, uključujući i one opisane subkategorijama 0/- ili 0/0 uvijek se moraju opisati, kada god je to potrebno i nevezano za druge anomalije koje mogu biti prisutne. I obratno, kada su prisutne anomalije, njih se opisuje nevezano za postojanje malih zasjenjenja. Subkategorije su arbitrarne podjele gradacije prožetosti malih zasjenjenja. Te podjele definirane su standardnim radiogramima zajedno s uputama za njihovo korištenje. Vjerodostojnost klasifikacijskih postupaka pokazala se kroz studije o povezanosti s rezultatima dobivenim korištenjem ILO Klasifikacije i (a) indikatora kumulativne izloženosti raznim vrstama prašine, (b) sastava prašine u plućima rudara ugljenokopa post mortem, (c) mortalitetom kod rudara i radnika izloženih azbestu; (d) patološkim pojavama na plućima rudara post mortem.

---

## Zahvaćene zone

Snimaju se zone u kojima se vide zasjenjenja. Svako plućno krilo podijeljeno je u tri zone (gornja, srednja i donja) pomoću horizontalnih linija povučениh u približnoj ravnini prve i druge trećine po okomici povučenoj između vrhova plućnih krila i svodova ošita.

Ukupna prožetost malim zasjenjenjima procjenjuje se temeljem u cijelosti sagledanih zahvaćenih zona pluća. Kada postoji naznačena (tri subkategorije ili više) razlika u prožetosti različitih zona pluća, tada zonu ili zone u kojima je izražen niži stupanj prožetosti zanemarujemo kada ocjenjujemo prožetost cijelih pluća.<sup>5</sup>

---

## Oblik i veličina

Za oblik i veličinu pisane upute su vodič, a standardni radiogrami imaju presudnu ulogu.

Bilježe se oblik i veličina malih zasjenjenja. Dvije vrste oblika se prepoznaju: okruglasti i nepravilni. Kod svakog od njih razlikuju se tri veličine.

Za mala okruglasta zasjenjenja raspon od tri veličine označen je slovima **p**, **q**, **r** i definiran je pojavom malih zasjenjenja na odgovarajućem standardnom radiogramu. Oni prikazuju:

**p**- zasjenjenja u promjeru do oko 1,5 mm;

**q**- zasjenjenja koja su u promjeru od oko 1,5 mm do oko 3mm;

**r**- zasjenjenja koja su u promjeru od oko 3 mm do oko 10 mm.

Tri veličine malih nepravilnih zasjenjenja označavamo slovima **s**, **t**, **u** i definiramo ih pomoću standardnih radiograma. Ona predstavljaju:

**s**- zasjenjenja širine od oko 1,5 mm;

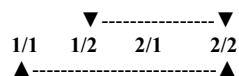
**t**- zasjenjenja čija širina je od oko 1,5 mm do oko 3 mm;

**u**- zasjenjenja čija širina je od oko 3 mm do oko 10 mm.

<sup>5</sup> Značajna ( tri subkategorije ili veća) razlika u prožetostima različitih zona pluća prisutna je kada postoje dvije ili više subkategorija prožetosti između zone (zona) najslabije i zone (zona) najjače prožetosti. Na primjer, ako predmetni radiogram ima zone sa razinama prožetosti **1/1**, **1/2**, **2/1** i **2/2**, ukupna prožetost određuje se zanemarujući zonu s prožetošću stupnja **1/1**, jer su dvije i više subkategorija (**1/2**, i **2/1**) između nje i zone najjače prožetosti (**2/2**). Ukupna prožetost se tako određuje uzimajući u obzir samo zahvaćene zone koje imaju stupanj prožetosti **1/2**, **2/1** i **2/2**, obzirom da je samo jedna subkategorija prožetosti (**2/1**) između razina **1/2** i **2/2**.

### Primjer 1

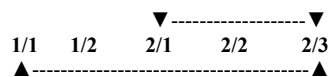
Samo je jedna subkategorija između najniže (**1/1**) i najviše (**2/2**) razine prožetosti; koristiti sve tri za procjenu sveukupne prožetosti.



Postoje dvije subkategorije među zonama najslabije (**1/1**) i najjače (**2/2**) prožetosti; zanemariti **1/1** za procjenu sveukupne prožetosti.

### Primjer 2

Postoji samo jedna subkategorija između zona najniže (**2/1**) i najviše (**2/3**) prožetosti; koristiti sve tri za procjenu sveukupne prožetosti.



Postoje tri subkategorije između zona najniže (**1/1**) i najviše (**2/3**) prožetosti; zanemariti **1/1** i **1/2**; koristiti **2/1**, **2/2** i **2/3** za procjenu sveukupne prožetosti obzirom da je samo jedna subkategorija između **2/1** i **2/3**.

Sve zone u kojima se vide zasjenjenja moraju se opisati, bez obzira hoće li se kasnije neka od njih zanemariti pri procjeni sveukupne prožetosti.

---

Oba slova se moraju koristiti za opis oblika i veličine. Ukoliko čitač smatra da su sva ili gotovo sva zasjenjenja istog oblika i veličine to se notira pišući isto slovo dva puta odvojeno kosom crtom (npr. **q/q**). Ukoliko, pak postoji značajan broj zasjenjenja drugačijeg oblika i veličine, piše se iza kose crte ono slovo koje opisuje zastupljenu vrstu zasjenjenja npr. **q/t**); **q/t** bi značilo da prevladavaju mala zasjenjenja okruglastog oblika veličine **q**, ali da je prisutan i izvjestan broj zasjenjenja nepravilnog oblika veličine **t**. Na taj je način moguće opisati sve kombinacije malih zasjenjenja.<sup>6</sup> Kada su prisutna mala zasjenjenja različitog oblika i /ili veličine, slovo koje opisuje promjenu koja prevladava radiogramom navodi se ispred kose crte, dok slovo koje opisuje manje česte promjene vidljive na radiogramu pišemo iza kose crte.

---

### *Velika zasjenjenja*

Velikim zasjenjenjem definiramo zasjenjenja čija najveća dimenzija prelazi 10 mm. Kategorije velikih zasjenjenja opisane su kako slijedi. Ove definicije imaju presudnu ulogu pred primjerima velikih zasjenjenja ilustriranim na standardnim radiogramima.

**Kategorija A** Jedno veliko zasjenjenje čija najveća dimenzija ne prelazi 50 mm, ili nekoliko velikih zasjenjenja čiji zbir najdužih dimenzija ne prelazi 50 mm.

**Kategorija B** Jedno veliko zasjenjenje čija najveća dimenzija prelazi 50 mm ali ne prelazi ekvivalentno područje gornje desne zone, ili nekoliko velikih zasjenjenja čiji zbir najdužih dimenzija prelazi 50 mm, ali ne prelazi ekvivalentno područje gornje desne zone.

**Kategorija C** Jedno veliko zasjenjenje koje prelazi ekvivalentno područje gornje desne zone, ili više velikih zasjenjenja koja, u kombinaciji, prelaze ekvivalentno područje gornje desne zone.

---

## **3.3. Pleuralne abnormalnosti**

Pleuralne abnormalnosti dijelimo u pleuralne plakove (lokalizirana pleuralna zadebljanja), obliteracije frenokostalnog kuta i difuzna pleuralna zadebljanja.

---

### *Pleuralni plakovi (lokalizirana pleuralna zadebljanja)*

Pleuralni plakovi su lokalizirana pleuralna zadebljanja, uglavnom parijetalne pleure. Pleuralni plakovi mogu se vidjeti i na ošitu, stijenkama prsišta ( u profilnim snimkama ili PA snimkama), te na drugim mjestima. Ponekad se prepoznaju jedino po svojim kalcifikacijama. Pleuralni plakovi su ili prisutni ili odsutni. Ako su prisutni na stijenkama prsišta notira se i vrsta projekcije (profilna snimka ili PA), te odvojeno za desnu i lijevu stranu. Obvezna je minimalna širina od oko 3 mm za plak u profilnoj snimci.<sup>7,8</sup>

<sup>6</sup> Vidi Dodatak E za moguće kombinacije.

<sup>7</sup> Mjerenje širine određuje se od unutarnjeg ruba rebra do unutarnjeg oštrog ruba plaka na pleuralno-parenhimalnoj granici.

<sup>8</sup> Ukoliko je neophodno detaljnije mjerenje širine za potrebe istraživanja, koriste se tri kategorije:

a- od oko 3 mm do oko 5 mm;

b- od oko 5 mm do oko 10 mm;

c- preko 10 mm.

---



Lokalizacija, kalcifikati i veličina pleuralnog plaka bilježe se odvojeno za desnu i lijevu stranu pluća. Pisane upute koje opisuju ove promjene imaju prednost pred primjerima koji se vide na standardnim radiogramima.

---

### *Lokalizacija*

Lokalizacija pleuralnih plakova uključuje i stijenke prsišta, ošit te druge lokalizacije. Ostale lokalizacije su medijastinalna pleura u paraspinalnim i parakardijalnim lokalizacijama. Prisutnost ili odsutnost pleuralnih plakova mora se notirati za sve lokalizacije i odvojeno za desnu i lijevu stranu pluća.

---

### *Kalcifikati*

Radiogrami pleuralnih plakova mogu uključiti prepoznatljiva područja kalcifikacija. Prisutnost ili odsutnost kalcifikata bilježi se za sve plakove, posebno za desnu i lijevu stranu pluća. Kada su kalcifikati prisutni, bilježi se i prisutnost plaka na toj lokalizaciji.

---

### *Veličina*

Veličina se ne bilježi za sve plakove smještene na ošitu ili drugim lokalizacijama. Veličinu bilježimo samo za plakove duž stijenki prsišta i to kombinirano za profilne i PA snimke. Veličina je definirana na način da se uzima u obzir ukupna zahvaćena površina uzevši u obzir projekciju lateralne stijenke prsišta (od apexa do frenokostalnog sinusa) na PA snimci:

- 1= ukupna duljina do jedne četvrtine projekcije lateralne stijenke prsišta;
  - 2= ukupna duljina prelazi jednu četvrtinu i doseže jednu polovicu projekcije lateralne stijenke prsišta;
  - 3= ukupna duljina prelazi jednu polovicu projekcije lateralne stijenke prsišta.
- 

### *Obliteracija frenokostalnog sinusa*

Obliteracija frenokostalnog sinusa bilježi se kao prisutna ili odsutna, odvojeno za desnu i lijevu stranu pluća. Donja granica za prikazivanje obliteracije frenokostalnog sinusa definirana je standardnim radiogramima koji pokazuju prožetost u subkategoriji **1/1 t/t**. Ukoliko se pleuralna zadebljanja protežu uzduž lateralnih stijenki prsišta od frenokostalnog sinusa, zadebljanje treba biti klasificirano kao difuzno pleuralno zadebljanje. Obliteracija frenokostalnog sinusa može postojati i bez prisutnosti difuznog pleuralnog zadebljanja.

---

### *Difuzno pleuralno zadebljanje*

Difuzno pleuralno zadebljanje nekoć je bio naziv za zadebljanje visceralne pleure. Radiološko razlikovanje između zadebljanja parijetalne i visceralne pleure nije uvijek moguće na PA radiogramima.

Za potrebe ILO (2000) Klasifikacije, difuzno pleuralno zadebljanje, koje se proteže duž lateralne stijenke prsišta, priznaje se jedino u slučaju postojanja obliteracije frenokostalnog sinusa. Difuzno pleuralno zadebljanje notira se kao prisutno ili odsutno duž stijenki prsišta. Ukoliko se kaže da je prisutno bilježi se na postraničnim i PA snimkama, i to odvojeno za desnu i lijevu stranu. Proširenost se bilježi na isti način kao i za pleuralne plakove. Da bi se mogla navesti prisutnost difuznog pleuralnog zadebljanja neophodna je minimalna širina od oko 3 mm na profilnim snimkama.

---

Ukoliko je potrebno detaljnije mjerenje njegove širine za potrebe istraživanja, vidi komentar dat u zabilješki 8.

Kalcifikati i zahvaćenost difuznim pleuralnim zadebljanjem stijeni prsišta navode se odvojeno za desnu i lijevu stranu (vidi upute za pleuralne plakove). Pleura se često može prikazati na vrhovima plućnih krila i ne smije se navoditi kao difuzno pleuralno zadebljanje stijenki prsišta.

---

### 3.4. Simboli

Simboli kojima bilježimo važne radiografske promjene navedeni su u daljnjem tekstu. Njihova uporaba je važna jer oni opisuju prisutnost dodatnih pojava povezanih sa izloženošću prašini i onih druge etiologije. Uporaba ovih simbola je obvezna.<sup>9</sup>

Neki simboli predstavljaju interpretaciju više nego li što opisno govore o pojavama na radiogramu. Na samom PA radiogramu možda neće biti dovoljno ujednačene konačne interpretacije; stoga svaka od navedenih definicija simbola predstavlja izraze ili riječi koje se rabe, npr. «promjene indiciraju», ili «zasjenjenja poput» ili «suspektno».

Simboli su:

**aa** aterosklerotska aorta

**at** značajno apikalno zadebljanje pleure (vidi dodatak D)

**ax** sljubljivanje malih sjena<sup>10</sup>

**bu** bula ili bule

**ca** karcinom: maligniteti prsišta koji ne uključuju mezoteliom

**cg** kalcificirani ne-pneumokoniotični čvorići (granulom) ili-ili čvorovi

**cn** kalcifikati u malim pneumokoniotičnim zasjenjenjima

**co** abnormalnost sjene i oblika srca

**cp** cor pulmonale

**cv** šupljina

**di** prisutnost distorzije intratorakalnih struktura

**ef** pleuralna efuzija

**em** emfizem

**es** kalcifikati hilarnih ili medijastinalnih limfnih čvorova veličine jajetove ljuske

**fr** fraktura rebara (akutna ili liječena)

**hi** uvećanje nekalcificiranih hilarnih ili medijastinalnih limfnih čvotova

**ho** pluća poput pčelinjeg saća

**id** loše definirana granica ošita<sup>11</sup>

**ih** loše definirana granica srca<sup>12</sup>

**kl** septalne (Kerley) linije

**me** mezoteliom

<sup>9</sup> Koristeći se ovim podacima u statističkoj analizi rezultata moguće je objasniti inače teško objašnjive razlike među klasifikacijama različitih čitača istih radiograma.

<sup>10</sup> Simbol ax predstavlja sljubljivanje malih zasjenjenja sa vidljivim marginama malih zasjenjenja, dok su velika zasjenjenja homogenog opalescirajućeg izgleda. Simbol ax (sljubljivanje malih zasjenjenja) moguće je opisati bilo u slučaju prisutnih ili odsutnih velikih zasjenjenja.

<sup>11</sup> Simbol id (loše definirana granica ošita) dodjeljuje se ako se radi o više od jedne trećine hemidijafragme.

<sup>12</sup> Simbol ih (loše definirana granica srca) dodjeljuje se samo u slučaju ako je cijela zahvaćena dužina linije srca, bilo na lijevoj ili desnoj strani, veća od jedne trećine dužine lijeve linije srca.

---

**pa** plosnate atelektaze  
**pb** parenhimalni zavoji <sup>13</sup>  
**pi** pleuralna zadebljanja interlobarnih fisura <sup>14</sup>  
**px** pneumotoraks  
**ra** okruglaste atelektaze  
**rp** reumatoidna pneumokonioza <sup>15</sup>  
**tb** tuberkuloza <sup>16</sup>  
**od** druge bolesti ili značajne abnormalnosti <sup>17</sup>

---

### 3.5. Komentari

Ukoliko tehnička kvaliteta radiograma nije ocijenjena kao 1 (dobra) tada se mora napisati Komentar u kojem će pisati zašto je tako bilo i to za očitavanje koje će uslijediti, a prije nego li se sa očitavanjem započne.

Komentari su neophodni u slučaju pisanja simbola od (druga bolest), kao i za opisivanje bilo kojih drugih dijelova radiograma za koje čitač smatra da nisu uzrokovana izloženošću prašinama.

Također se moraju navesti svi drugi komentari koji donose relevantne informacije.

<sup>13</sup> Značajnije parenhimalne fibrotične linije u kontinuitetu sa pleurom.

<sup>14</sup> Pokazano na 3/3 s/s standardnom radiogramu.

<sup>15</sup> Pokazano na 1/1 p/p standardnom radiogramu.

<sup>16</sup> Simbol tb mora se koristiti bilo kod sumnje na aktivnu ili inaktivnu tuberkulozu. Simbol tb ne smije se koristiti za kalcificirane tuberkulozne granulome ili druge granulomatozne procese, npr. histoplazmozu. Ove pojave moraju se opisati pomoću cg.

<sup>17</sup> Ako se koristi simbol od, tada se mora napisati i Komentar koji to pojašnjava.

---

## **Posebne upute za uporabu Skraćene klasifikacije**

Skraćena klasifikacija, opisana u daljnjem tekstu, skraćena je verzija Potpune klasifikacije i obuhvaća njene glavne dijelove.

---

### **Tehnička kvaliteta**

Opis tehničke kvalitete radiograma isti je kao kod Potpune klasifikacije. (vidi poglavlje 3.1.)

---

### **Mala zasjenjenja**

Prožetosti su determinirane usporedbom standardnih radiograma i opisuju se jednom od kategorija: **0, 1, 2**, ili **3** (vidi poglavlje 3.2.)

Oblik i veličina opisuju se usporedbom sa standardnim radiogramima. Prevladavajući oblik i veličina opisuju se uporabom jednog od slijedećih slova: **p, q, r, s, t** ili u (vidi poglavlje 3.2.)

---

### **Velika zasjenjenja**

Velika zasjenjenja opisuju se veličinom **A, B** ili **C**, na isti način kao i u Potpunoj klasifikaciji (vidi poglavlje 3.2.)

---

### **Pleuralne abnormalnosti**

Sve vrste pleuralnih zadebljanja opisuju se slovima **PT**.

Sve vrste pleuralnih kalcifikata opisuju se slovima **PC**.

---

---

## **Simboli**

Simboli se koriste kako je navedeno u Potpunoj klasifikaciji. (vidi poglavlje 3.4.)

---

## **Komentari**

Komentari se upisuju kako je navedeno u Potpunoj klasifikaciji (vidi poglavlje 3.5.).

---

## Uporaba ILO klasifikacije

Učinkovita uporaba ILO klasifikacije zahtijeva ispravno očitavanje i bilježenje promjena. Naredne su upute naročito važne za epidemiološka istraživanja.

---

## Očitavanje

Iluminatori za očitavanje radiograma moraju biti klasificirane a standardni radiogram mora biti dovoljno blizu čitača da bi se mogle uočiti sjene veličine 1mm u promjeru, što predstavlja udaljenost oko 250mm. Također je neophodno očitati radiogram u cijelosti. Sjedalo čitača mora biti udobno.

Najmanji broj mjesta za očitavanje je dva, pružajući time mogućnost usporedbe između predmetnog radiograma i standardnog radiograma. Međutim, preporuča se poradi procjene prožetosti, uporaba tri mjesta za očitavanje na način da se predmetni radiogram smjesti između dva odgovarajuća standardna radiograma. Iznimno je važno omogućiti brz i jednostavan pristup standardnim radiogramima.

Površina za očitavanje mora biti čista a intenzitet iluminacije jednoobrazan cijelom svojom površinom. Osvjetljenost prostorije mora biti mala, bez direktnog dnevnog svjetla. Soba mora biti tiha i svako ometanje mora biti onemogućeno.

---

## Epidemiološki protokoli očitavanja

Kada klasificiramo radiograme u epidemiološke svrhe od iznimne je važnosti da čitač nema uvid u druge podatke o osobi čiji radiogram klasificira. Poznavanje dodatnih detalja specifičnih za ispitanika može dovesti biasa u rezultatima. Ukoliko je epidemiološki cilj usporedba između dviju ili više skupina tada bi radiograme svih sudionika trebalo pomiješati i čitaču ih nasumce pokazivati. Ne poštivanje ovih principa može nepovoljno utjecati na zaključke istraživanja.

---

## Bilježenje

Bilježenje rezultata treba biti standardizirano i sistematično. Važno je jasno bilježenje prisutnosti ili odsutnosti svih promjena koje se vrjednuju u nekom istraživanju. Službenička pomoć je vrlo vrijedna

---

---

u klasificiranju velikog broja radiograma. Službenika treba zamoliti da upozori čitača u slučaju propusta u očitavanju promjene koja se prati u istraživanju.

---

## **Normativ očitavanja**

Broj klasificiranih radiograma po jedinici vremena može jako varirati. Čimbenici koji utječu na brzinu očitavanja uključuju tehničku kvalitetu radiograma, prevalenciju promjena na radiogramima, iskustvo čitača, cilj vježbe očitavanja te trajanje očitavanja.

---

## **Broj čitača**

Poznato je da postoje značajne varijacije u multiplim očitavanjima nekih radiograma, ne samo od čitača do čitača (međučitačke razlike), već između očitavanja jednog čitača (intračitačke varijacije). Preporuča se da u epidemiološkim studijama najmanje dva, a po mogućnosti i više, čitača klasificira sve radiograme neovisno.

Kada se očita mnogo radiograma moraju se procijeniti intračitačke varijacije, tj. varijacije u ponovljenim očitavanjima istog čitača.

---

## **Dodaci**

Dodaci su pripremljeni od strane pojedinih stručnjaka kao pomoć u razumijevanju načela i razvoja ILO Međunarodne klasifikacije. Oni nisu dio teksta ILO (2000) Međunarodne klasifikacije radiograma pneumokonioza. ILO želi izraziti zahvalnost dr. Kurt G. Hering, dr. Yutaka Hosoda, dr. Michael Jacobsen, dr. Yukinori Kusaka, mr. Otha W. Linton, dr. John E. Parker, dr. Anthony V. Proto, dr. Hisao Shida, dr. Gregory Wagner, dr. Jerome F. Wiot i dr. Anders Zitting za pripremu dodataka.

---



---

## **Dodatak A – Bilješka o tehničkoj kvaliteti snimaka pluća radnika izloženih prašini**

Već je dugo poznato da tehnika i oprema koju se koristi za radiografski prikaz pluća radnika izloženih prašini utječe na radiografski izgled pneumokoniotičkih oštećenja te to može utjecati na klasifikaciju snimki pluća u pneumokonioza. I klinička interpretacija snimki pluća i upotreba ILO Klasifikacije u svrhu medicinskog probira, javnozdravstvenog nadzora i epidemioloških istraživanja, zahtijevaju kvalitetne snimke. Posljedično, pri očitavanju može doći do poteškoća u uporabi ILO Klasifikacije ako je kvaliteta snimki niža od optimalne. U nekim slučajevima može biti nemoguće klasificirati takvu snimku. Propisi za te slučajeve su nalaze u odjeljku 3.1 ovih smjernica prema definiciji tehničke kvalitete stupanj 4 („neprihvatljivo za klasifikaciju“).

Uobičajeni nedostaci u kvaliteti uključuju *podeksponiranost* (često povezan s očitavanjem više zasjenjenja nego što bi ih bilo očitano na optimalnoj snimci) i *preeksponiranost* (povezano s obratnim očitanjem). Iskusni stručnjaci mogu ponekad prilagoditi svoje očitavanje takvih snimki i kompenzirati, do neke mjere, nastale tehničke nedostatke. Unatoč tomu, liječnici i radiolozi trebaju uvijek nastojati postići snimke dobre kvalitete.

Optimalna radiološka tehnika za procjenu pneumokonioza treba otkrivati sitne detalje parenhima, jasno prikazivati kosto-pleuralnu granicu i pokazivati vaskularne oznake kroz srčanu sjenu. Potrebno je naglasiti, ipak, da dobar kontrast, potreban za procjenu plućnog parenhima, može biti niži od optimalnog za procjenu medijastinalnih struktura.

Metode slikovnog prikaza pluća u bolesti vezanih uz izloženost prašini razvijaju se kako se uvode nove tehnologije. U svjetlu tog razvoja, bilo bi neprikladno pokušati dati detaljne tehničke savjete o radiografskoj tehnici i opremi. Mjerodavne informacije o ovoj temi mogu se pronaći u velikom broju specijaliziranih publikacija. Izbor literature nalazi se na kraju ovog dodatka.

Ove *Smjernice* nalažu da je za procjenu je li snimka dobra, ili barem prihvatljiva, odgovoran prvenstveno liječnik koji klasificira snimku. Iz tog razloga, glavno načelo mora biti uspostava i održavanje dobre komunikacije između liječnika i radiologa, da bi se postigla visoka kvaliteta snimki, na kojima će biti prikladan prikaz plućnog parenhima i pleure. Radiolog mora biti kvalificiran i nadziran, i mora raditi u okolini koja potiče dijalog liječnika i stručnjaka koji očitava. Liječnik mora omogućiti radiologu povratnu informaciju da bi se postiglo poboljšanje snimki koje nisu optimalne te mora biti spreman na savjetovanje o kontroli kvalitete u izradi snimki pluća radnika izloženih prašini. Liječnici i radiolozi također moraju biti upoznati s lokalnim zakonima.

---

---

## **Odabrana literatura**

American College of Radiology. *ACR Standard for the Performance of Pediatric and Adult Chest Radiography*. Reston, Va., American College of Radiology, 1997.

Commission of the European Community. *European Guidelines on Quality Criteria for Diagnostic Radiographic Images*, edited by J.H.E. Carmichael et al. Report OP-EUR 16260, Luxembourg, 1996.

Guibelalde, E., et al. «Image quality and patient dose for different screen-film combinations», in *British Journal of Radiology*, Vol.67, No. 794, Feb. 1994, pp.166-173.

Holm, T.; Palmer, P.E.S.; Lehtinen, E. *Manual of radiographic technique: WHO Basic Radiological System*. Geneva, World Health Organization, 1986.

International Labour Office. Appendix A. Equipment and technology: Guidance notes», prepared by H. Bohling et al., in *Guidelines for the Use of ILO International Classification of Radiographs of Pneumoconioses*. Geneva, revised edition 1980, pp. 21-25.

Ravin, C.E.; Chotas, H.G. «Chest radiography», in *Radiology*, Vol. 204, No. 3 (Sep.), 1997, pp. 593-600.

---

---

## **Dodatak B – Tablice za očitavanje**

Tablice za očitavanje su primjer i mogu se koristiti za ILO (2000) Međunarodnu klasifikaciju radiograma pneumokonioza. U nekim situacijama, kliničkim ili epidemiološkim, može se dati prednost drugim modelima za specifičnu uporabu. Tablice prikazane ovdje daju propise o bilježenju svih značajki opisanih u Cjelovitoj klasifikaciji i Skraćenoj klasifikaciji. Međutim, tablice nisu službeni dio ILO Međunarodne klasifikacije.

Napomena: tablice iz Dodatka B nalaze se na našoj stranici izdvojene poradi jednostavnijeg pristupa i uporabe.

---

---

## Dodatak C – Opis standardnih snimki

---

### Potpuni komplet (22 radiograma)

Uz ILO (2000) Međunarodnu klasifikaciju radiograma pneumokonioza prilažu se 22 standardna radiograma. Dva prikazuju kategoriju **0/0** malih zasjenjenja. Slijedećih petnaest definiraju kategorije malih zasjenjenja (**1/1**, **2/2** i **3/3**) i neke oblike i veličine tih zasjenjenja (**p**, **q**, **r**, **s** i **t**). Velika zasjenjenja (kategorije **A**, **B** i **C**) pokazana su na slijedeća tri radiograma. Ovih 20 radiograma opisano je u slijedećoj tablici koristeći sporazume definirane u prethodnom tekstu i uključenim Napomenama. Smještaj malih zasjenjenja pokazan je zadebljano u poljima koja simboliziraju područja pluća, kako slijedi:

	Desno	Lijevo
Gornji		
Srednji		
Donji		

Preostala dva standardna radiograma složene su reprodukcije dijelova cjelovitih radiograma prsišta. Jedna prikazuje rastuća mala zasjenjenja **u**-oblika. Druga prikazuje različite pleuralne abnormalnosti.

Radiogrami koji definiraju kategorije malih zasjenjenja su kopije istih standarda koji su objavljeni 1980, uz očuvanje kontinuiteta i dosljednosti Klasifikacije. Kao što je naznačeno u bilješci 3 na stranici 3, standardni radiogrami su izabrani da prikažu radiološke osobitosti pneumokonioza, a ne za prikaz tehničke kvalitete.

Opisi radiograma u slijedećoj tablici dogovor su grupe stručnjaka koji su ponovno evaluirali standarde 2000. godine. Ovi opisi se donekle razlikuju od onih objavljenih u ranijem (1980) izdanju Klasifikacije. Procjene tehničke kvalitete radiograma odražavaju poznavanje trenutno optimalnih tehnika te se stoga mogu učiniti strogima, sa samo šest ocijenjenih **1** (dobro).

Opisi pleuralnih abnormalnosti danas slijede izmijenjene konvencije definirane u ovim *Smjernicama* (odjeljak 3.3). Napomene u desnom stupcu tablice uključuju i neka opažanja recenzenata.

---

## Skraćeni komplet (14 snimaka)

ILO je izradio i komplet od 14 standardnih snimki koje su u potpunosti u skladu s gore opisanim Potpunim kompletom. Neki kursori Klasifikacije daju prednost Skraćenom kompletu. On uključuje devet najčešće korištenih standardnih radiograma iz Potpunog kompleta (oba primjera kategorije **0/0**, šest koje prikazuju kategorije **1/1**, **2/2** i **3/3** za mala zasjenjenja **q/q** i **t/t** i složeni radiogram koji prikazuje pleuralne abnormalnosti). Ostalih pet radiograma u Skraćenom kompletu su složene reprodukcije kvadranta drugih radiograma iz Potpunog kompleta. Četiri prikazuju kategorije malih zasjenjenja koji se mogu klasificirati kao **p/p**, **r/r**, **s/s** i **u/u**, a jedna prikazuje velika zasjenjenja (kategorije **A**, **B** i **C**).

Znanstvena istraživanja koja spominju ove *Smjernice* i pripadajuće standardne radiograme trebala bi ih navoditi kao ILO (2000) Međunarodnu klasifikaciju radiograma pneumokonioza, kako bi se izbjegle zabune s ranijim izdanjima Klasifikacije i kopijama standardnih radiograma. Međunarodna studija, koja je dokazala opću kompatibilnost Skraćenog kompleta s Potpunim kompletom, pokazala je da korištenjem Skraćenog kompleta, neki stručnjaci rjeđe očitaju velika zasjenjenja nego li prilikom uporabe Potpunog kompleta. Korištenje Skraćenog kompleta također je povezano s povećanom učestalošću očitavanja malih zasjenjenja pretežno kao nepravilnih, umjesto okruglih. Zbog toga je preporučeno da autori znanstvenih istraživanja navedu kojim su se kompletom standardnih radiograma koristili (Potpuni komplet ili Skraćeni komplet) u svom istraživanju.

---

## Description of standard radiographs

Standard radiograph (ILO, 2000)	Technical Quality	Parenchymal abnormalities				Pleural abnormalities					Symbols	Comments	
		Profusion	Shape and size	Zones		Large opacities	Chest wall		Costophrenic angle obliteration	Diaphragm			Calcification
				R	L		A	Plaques (localized pleural thickening)					
0/0 (example 1)	2	0/0	—	—	No	No	No	No	No	No	None	Quality: unsharp upper ribs. Vascular pattern well illustrated.	
0/0 (example 2)	2	0/0	—	—	No	No	No	No	No	No	None	Quality: unsharp upper ribs. Vascular pattern well illustrated, but not as clearly as in example 1.	
1/1 p/p	2	1/1	p/p	<input checked="" type="checkbox"/> R <input checked="" type="checkbox"/> L <input checked="" type="checkbox"/> A	No	No	No	No	No	No	ca rp od	Quality: scapular overlap. rp in left lower zone. od in left upper and left lower zones; evaluate.	
2/2 p/p	1	2/2	p/p	<input checked="" type="checkbox"/> R <input checked="" type="checkbox"/> L <input checked="" type="checkbox"/> A	No	No	No	No	No	No	cg pi		
3/3 p/p	2	3/3	p/p	<input checked="" type="checkbox"/> R <input checked="" type="checkbox"/> L <input checked="" type="checkbox"/> A	No	No	No	No	No	No	ca	Quality: scapular overlap. ca in right upper zone.	

## Description of standard radiographs

Standard radiograph (ILO, 2000)	Technical Quality	Parenchymal abnormalities				Pleural abnormalities					Symbols	Comments	
		Profusion	Shape and size	Zones		Large opacities	Chest wall		Costophrenic angle obliteration	Diaphragm			Calcification
				R	L		A	Plaques (localized pleural thickening)					
1/1 q/q	2	1/1	q/q	<input checked="" type="checkbox"/> R <input checked="" type="checkbox"/> L <input type="checkbox"/> A	No	No	No	No	No	No	None	Quality: overexposed; costophrenic angles excluded.	
2/2 q/q	1	2/2	q/q	<input checked="" type="checkbox"/> R <input checked="" type="checkbox"/> L <input checked="" type="checkbox"/> A	No	No	Yes	R <input type="checkbox"/> L <input checked="" type="checkbox"/> A	No	No	None	Right costophrenic angle appearance due to muscle slip.	
3/3 q/q	2	3/3	q/q	<input checked="" type="checkbox"/> R <input checked="" type="checkbox"/> L <input checked="" type="checkbox"/> A	No	No	No	No	No	No	pi	Quality: underexposed; costophrenic angle excluded.	
1/1 r/r	2	1/1	r/r	<input checked="" type="checkbox"/> R <input checked="" type="checkbox"/> L <input checked="" type="checkbox"/> A <input type="checkbox"/> A	No	No	Yes	R <input type="checkbox"/> L <input checked="" type="checkbox"/> A	No	No	None	Quality: scapular overlap; unsharp lower zones. Profusion of small opacities is more marked in right lung.	
2/2 r/r	2	2/2	r/r	<input checked="" type="checkbox"/> R <input checked="" type="checkbox"/> L <input checked="" type="checkbox"/> A	No	No	No	No	No	No	hi	Quality: contrast too high. hi in right paratracheal area; evaluate.	







## **ILO (2000) Kompozitni standardni radiogram sa primjerima pleuralnih abnormalnosti**

<b>Gornji lijevi odjeljak</b> Kalcificirani plakovi na ošitu	<b>Gornji desni odjeljak</b> Kalcificirani plakovi na profilnoj i PA snimci
<b>Donji lijevi odjeljak</b> Difuzna profilna pleuralna zadebljanja za obveznom popratnom obliteracijom frenokostalnog sinusa; praćeno difuznim PA pleuralnim zadebljanjem	<b>Donji desni odjeljak</b> Kalcificirani i nekalcificirani plakovi

---

---

## Dodatak D – Dijagrami

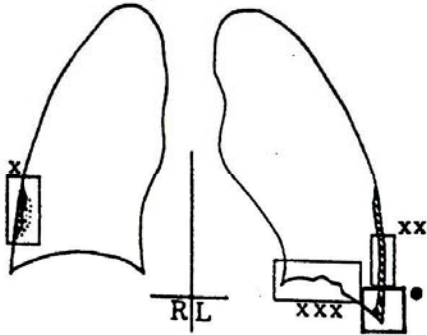
Dijagrami na sljedećim stranicama prikazuju ilustracije radioloških osobitosti koje su uključene u Potpunu klasifikaciju. Te su osobitosti definirane u tekstu ovih *Smjernica* i promjenama na standardnim radiogramima. Dijagrami služe samo kao slikovni podsjetnici i nisu zamjena za standardne radiograme ili pisani tekst.

Dijagrami predstavljaju simbole i ne prikazuju sve manifestacije stanja definiranih tim simbolima, na primjer **ca** (karcinom), **cg** (kalcificirani granulom), **od** (druge bolesti). Dvije ilustracije stanja klasificiranih kao **od** u ovom dodatku prikazuju lobarnu pneumoniju i aspergilom, gušu i hijatalnu herniju.

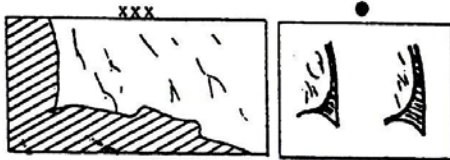
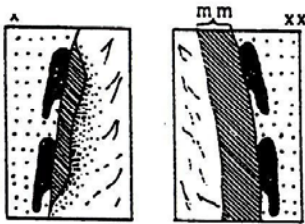
---

0		$0/-$ $0/0$									
0		$0/1$									
1		$1/0$ $1/1$ $1/2$									
2		$2/1$ $2/2$ $2/3$	<table border="1" style="width: 100%; border-collapse: collapse;"> <tr> <td style="width: 10%;">qq</td> <td></td> </tr> <tr> <td>qt</td> <td></td> </tr> <tr> <td>tq</td> <td></td> </tr> <tr> <td>tt</td> <td></td> </tr> </table>	qq		qt		tq		tt	
qq											
qt											
tq											
tt											
3		$3/2$ $3/3$ $3/+$									
	R	mm	I								
p		- 1.5	s								
q		1.5 - 3	t								
r		3 - 10	u								
<b>A</b>		= 1-5 cm									
<b>B</b>		> 5cm - up to RUZ									
<b>C</b>		Area >RUZ									

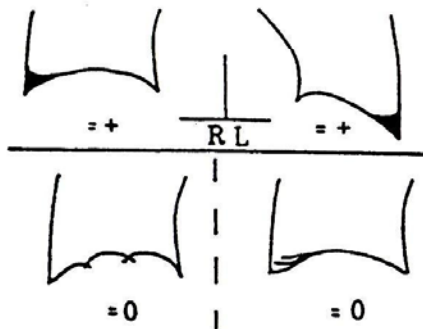
**Pleural abnormalities -  
(localized and diffuse pleural thickening):**



<b>Extent:</b> 0 = 0 1 = up to 1/4 2 = 1/4 - 1/2 3 > 1/2	<b>Width:</b> a = 3-5 mm b = 5-10 mm c = > 10 mm	See Text!
--	---	-----------

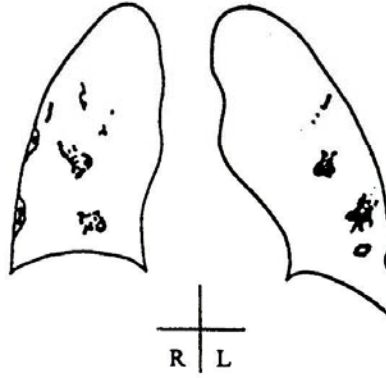


**Costophrenic angle:**

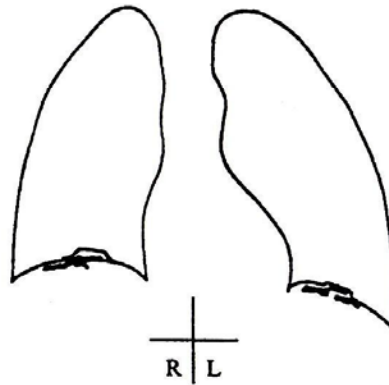


**Pleural calcification:**

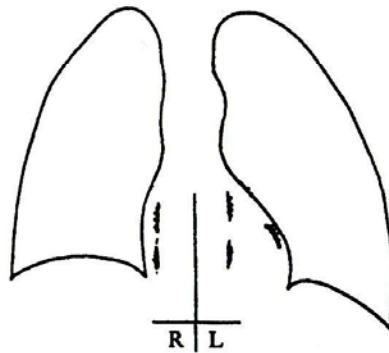
**Chest wall**



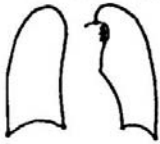





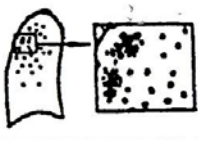
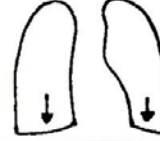


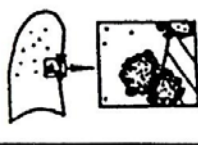






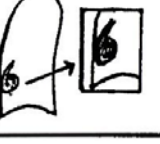
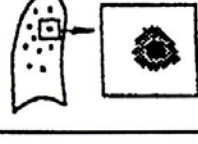











**Diaphragm**



**Other sites**



GUIDELINES FOR THE USE OF RADIOGRAPHS OF PNEUMOCONIOSES

aa		di		me	
at		ef		pa	
ax		em		pb	
bu		es		pi	
ca		fr		px	
cg		hi		ra	
cn		ho		rp	
co		id		tb	
cp		ih		od	
cv		kl		od	

## Dodatak E – Pregled pojedinosti ILO (2000) Međunarodne klasifikacije radiograma pneumokonioza

Osobina	Kod	Definicija
TEHNIČKA KVALITETA	1	Dobra
	2	Prihvatljiva, bez tehničkog nedostatka koji bi umanjio vrijednost snimke za klasifikaciju pneumokonioze
	3	Prihvatljiva, s nekim tehničkim nedostatkom, ali još uvijek prikladna za klasifikaciju
	4	Neprihvatljiva za klasifikaciju
		Ako tehnička kvaliteta nije 1, mora se navesti napomena o tehničkom nedostatku
ABNORMALNOSTI PARENHIMA		
Mala zasjenjenja		
Rasprostranjenost		Kategorija rasprostranjenosti temelji se na procjeni koncentracije zasjenjenja u usporedbi sa standardnim snimkama
	0/- 0/0 0/1	Kategorija 0: mala zasjenjenja odsutna ili manje rasprostranjena od kategorije 1.
	1/0 1/1 1/2	Kategorija 1,
	2/1 2/2 2/3	2 i
	3/2 3/3 3/+	3 predstavljaju rastuću rasprostranjenost malih zasjenjenja, kako je definirano standardnim snimkama
Područja	DG LG	Bilježe se područja u kojima su nađena zasjenjenja. Desna (D) i lijeva (L) strana prsišta podijeljene su u tri područja : gornje (G), srednje (S) i donje (D).
	DS LS	Kategorija rasprostranjenosti se određuje uzimajući u obzir rasprostranjenost preko cijelog zahvaćenog područja pluća i usporedbom sa standardnom snimkom – vidi bilješku 5 na stranici 5 ovih Smjernica
	DD LD	
Veličina i oblik		
- okrugla	p/p q/q t/r	Slova p, q i r označavaju prisustvo malih okruglih zasjenjenja u tri veličine definirane veličinom na standardnim snimkama: p = promjer do 1,5 mm; q = promjer od 1,5 mm do 3 mm; r = promjer od 3 mm do 10 mm.
- nepravilna	s/s t/t u/u	Slova s, t i u označavaju prisustvo malih nepravilnih zasjenjenja u tri veličine definirane veličinom na standardnim snimkama: s = širina do 1,5 mm; t = širina od 1,5 mm do 3 mm; u = širina od 3 mm do 10 mm.
- miješana	p/s p/t p/u p/q p/r q/s q/t q/u q/p q/r	Za nepravilne oblike (ili veličine) malih zasjenjenja, prevladavajući (primarni) oblik i veličina se bilježi kao prvi. Prisustvo značajnog broja drugog oblika ili veličine (sekundarni) se bilježi nakon kose crte.

	r/s r/t r/u r/p r/q s/p s/q s/r s/t s/u t/p t/q t/r t/s t/u u/p u/q u/r u/s u/t	
Velika zasjenjenja	0 A B C 0 = nema velikih zasjenjenja	Jedno veliko zasjenjenje je definirano kao zasjenjenje čija najduža mjera iznosi preko 10 mm. Kategorije velikih zasjenjenja su navedene ispod. Ove definicije imaju prednost pred primjerima velikih zasjenjenja prikazanih na standardnim snimkama
		Kategorija A: jedno veliko zasjenjenje čija najduža mjera je do 50 mm ili nekoliko velikih zasjenjenja, zbroj čijih mjera ne prelazi 50 mm
		Kategorija B: jedno veliko zasjenjenje čija najduža mjera je preko 50 mm, ali ne prelazi veličinu istovjetnu području desnog gornjeg područja ili nekoliko velikih zasjenjenja, zbroj čijih mjera prelazi 50 mm, ali ne prelazi veličinu istovjetnu području desnog gornjeg područja
		Kategorija C: jedno veliko zasjenjenje čija najduža mjera je veličine istovjetne području desnog gornjeg područja ili nekoliko velikih zasjenjenja, zbroj čijih mjera prelazi veličinu istovjetnu području desnog gornjeg područja
ABNORMALNOSTI PLEURE		Prepoznaju se tri vrste abnormalnosti pleure: pleuralni plakovi (lokalno zadebljanje pleure), obliteracija frenokostalnog kuta i difuzno zadebljanje pleure. Ove abnormalnosti se bilježe kao odsutne (0) ili prisutne. Ako su prisutne, bilježe se odvojeno za desnu (D) i lijevu (L) stranu.
Pleuralni plak (lokalno zadebljanje pleure)		
Stijenka prsišta Iz profila - kalcifikacija - širina (po izboru) Sprijeda - kalcifikacija  Proširenost	O R L O R L R (a,b,c) L (a,b,c) O R L O R L  R (1,2,3) L (1,2,3)	Pleuralni plakovi na stijenci prsišta se bilježe odvojeno „iz profila“ i „sprijeda“. Potrebna je minimalna širina od 3 mm plaka iz profila da bi se on smatrao prisutnim. Prisustvo ili odsustvo kalcifikacije također se bilježi zasebno za promjene iz profila i sprijeda. Kad je nađena kalcifikacija, odmah se bilježi i plak na tom mjestu. Za bilježenje širine plaka iz profila po izboru, vidi bilješku 8 na stranici 6.  Proširenost se odnosi na ukupnu dužinu zahvaćenosti u odnosu na projekciju lateralne stijenke prsišta za plakove iz profila i sprijeda kombinirano: 1 = ukupna dužina do ¼ projekcije lateralne stijenke prsišta; 2 = ukupna dužina preko ¼ i do ½ projekcije lateralne stijenke prsišta; i 3 = ukupna dužina preko ½ projekcije lateralne stijenke prsišta.
Ošit - kalcifikacija Druga mjesta - kalcifikacija	O R L O R L O R L O R L	Kad postoji kalcifikacija, na tom mjestu se bilježi i plak. Druga mjesta uključuju medijastinalnu pleuru i para-spinalne i para-kardijalne lokacije. Kad postoji kalcifikacija, na tom mjestu se bilježi i plak.

Obliteracija frenikokostalnog kuta	O R L	Donja granica obliteracije frenikokostalnog kuta je definira rasprostranjenošću kategorije 1/I t/t na standardnim snimkama.
Difuzno zadebljanje pleure		
Stijenka prsišta		Difuzno zadebljanje pleure koje se širi do lateralne stijenke prsišta bilježi se samo u prisustvu obliteriranog frenikokostalnog kuta.
Iz profila	O R L	Ako je prisutno, difuzno zadebljanje pleure se bilježi zasebno za promjene s lijeve i desne strane iz profila i sprijeda.
- kalcifikacija	O R L	Prisustvo ili odsustvo kalcifikacije se bilježi u oba slučaja. Za bilježenje širine plaka iz profila po izboru, vidi bilješku 8 na stranici 6.
- širina (po izboru)	R (a,b,c) L (a,b,c)	
Sprijeda	O R L	
- kalcifikacija	O R L	
Proširenost	R (1,2,3) L (1,2,3)	Proširenost se odnosi na ukupnu dužinu zahvaćenosti u odnosu na projekciju lateralne stijenke prsišta za plakove iz profila i sprijeda kombinirano: 1 = ukupna dužina do ¼ projekcije lateralne stijenke prsišta; 2 = ukupna dužina preko ¼ i do ½ projekcije lateralne stijenke prsišta; i 3 = ukupna dužina preko ½ projekcije lateralne stijenke prsišta

SIMBOLI		Definicija svakog simbola se mora shvatiti kao da joj prethode uvodne riječi ili fraze poput „promjene indikativne za“, „zasjenjenja koja sugeriraju“ ili „suspektno“.
	aa	aterosklerotska aorta
	at	značajno apikalno zadebljanje pleure
	ax	sraštenost malih zasjenjenja
	bu	bulla(e)
	ca	rak: maligne bolesti prsa, isključujući mezoteliom
	cg	kalcificirani ne-pneumokoniotski čvorčići (npr. granulom) ili čvorovi
	cn	kalcifikacija u malim pneumokoniotskim zasjenjenjima
	co	abnormalnost oblika ili veličine srca
	cp	plućno srce (cor pulmonale)
	cv	šupljina
	di	uočena deformacija intratorakalnih struktura
	ef	pleuralni izljev
	em	emfizem
	es	kalcifikacija ljuske jajeta ili hilarni ili medijastinalni limfni čvorovi
	fr	slomljeno(a) rebro(a) (akutno ili izlječeno)
	hi	povećanje nekalcificiranih hilarnih ili medijastinalnih limfnih čvorova
	ho	pluća poput pčelinjeg saća
	id	loše definirana granica ošita
	ih	loše definirana granica srca



	kl	septalne (kerleyeve) linije
	me	mezoteliom
	pa	pločasta atelektaza
	pb	trakasti parenhim
	pi	pleuralno zadebljanje interlobarne fisure
	px	pneumotoraks
	ra	okruglaste atelektaze
	rp	reumatoidna pneumokonioza
	tb	tuberkuloza
	od	druga bolest ili značajna abnormalnost
KOMENTARI	Y (=Yes)	U dodatku komentarima tehničke kvalitete radiograma (vidi gore navedeno), zahtijevaju se bilježenje komentara ako je zabilježen simbol od (druga bolest), kao i da se identificira bilo koji dio parenhima za koji čitač smatra da vjerojatno ili sigurno nije povezan sa izloženošću prašini.
	N (=No)	Komentari se također moraju navesti kako bi se zabilježile i druge relevantne informacije.